

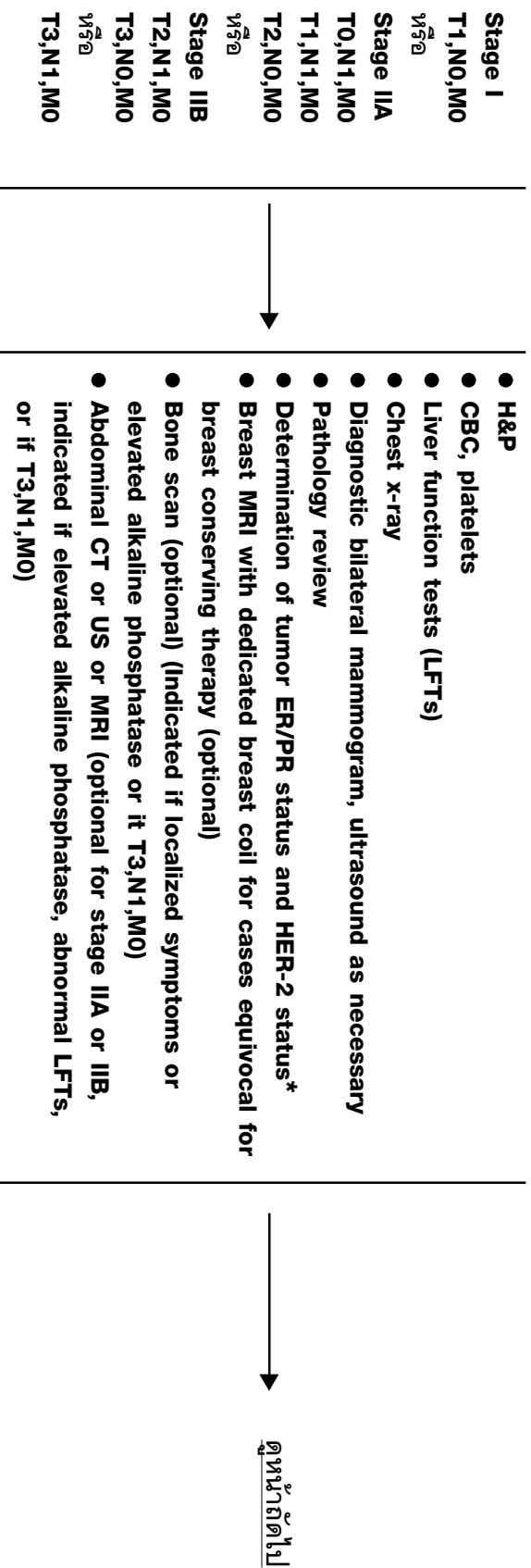
**แนวปฏิบัติเชิงแนวทางการรักษามะเร็งเต้านม
(ตามหลักเกณฑ์ของ NCCN V1.2004)**

Invasive Breast Cancer

Invasive Breast Cancer

ระยะของโรค

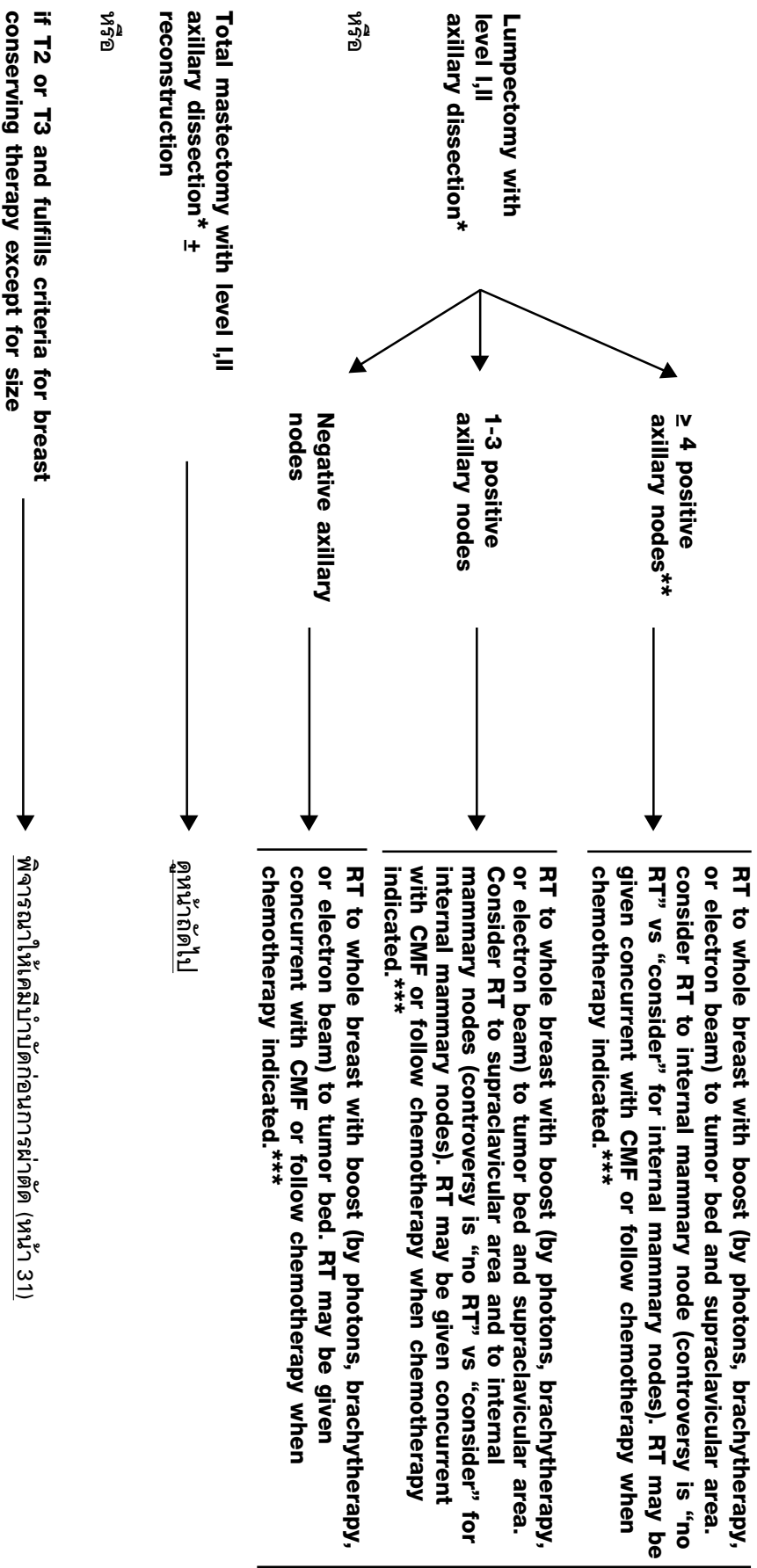
ขั้นตอนการตรวจวินิจฉัยผู้ป่วยโรค



*การตรวจหา HER-2 ด้วยวิธี IHC และ/หรือ FISH ถ้าผล IHC 2⁺ ควรตรวจยืนยันด้วยวิธี FISH

Invasive Breast Cancer

LOCOREGIONAL TREATMENT OF CLINICAL STAGE I,IIA, OR IIB DISEASE OR T3,N1,M0



ดูแนวทางการ

การรักษา

เสริม

(หน้า 24)

ดูหน้าถัดไป

พิจารณาให้เคมีบำบัดก่อนการผ่าตัด (หน้า 31)

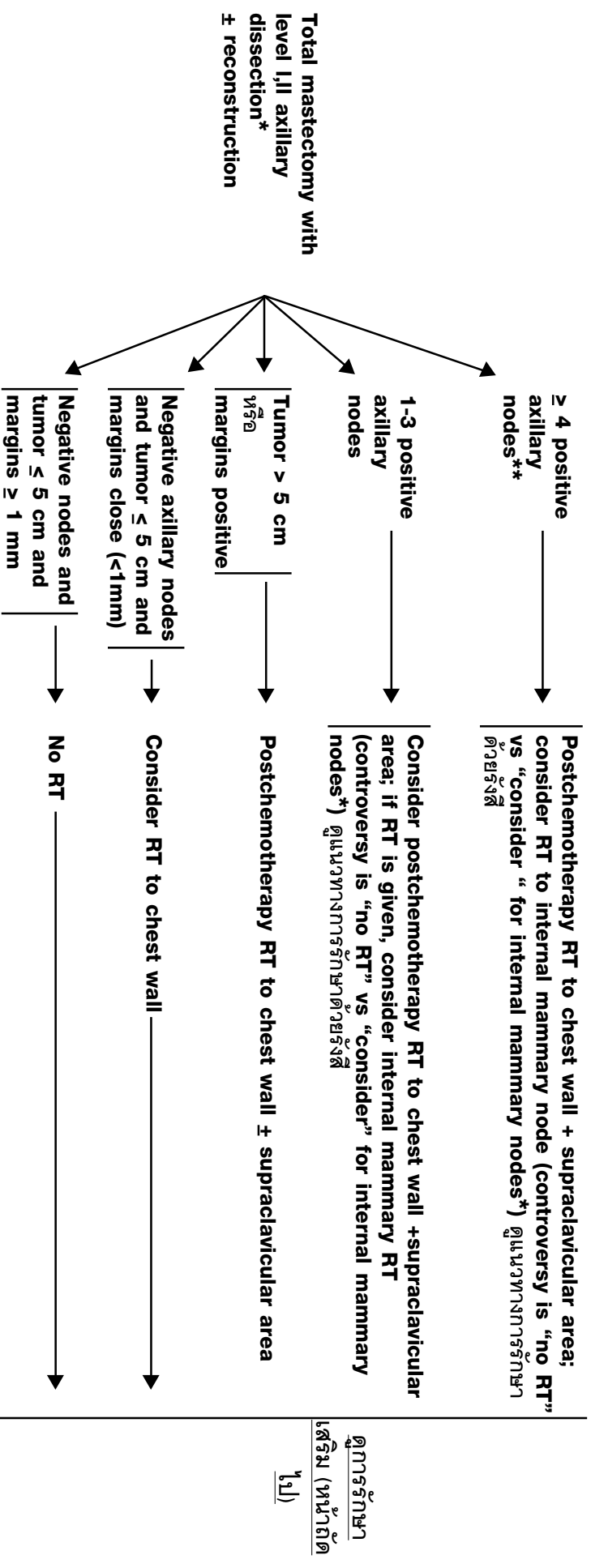
* ดูแนวทางการรักษาระดับต้นแบบโดยการผ่าตัด

** อาจพิจารณาให้ทำ bone scan, abdominal CT/US/MRI, Chest CT เพื่อตรวจหาระยะของโรคให้แน่ชัด

*** ดูแนวทางการรักษาดังรังสีและเคมีบำบัด

Invasive Breast Cancer

LOCOREGIONAL TREATMENT OF CLINICAL STAGE I,IIA, OR IIB DISEASE OR T3,N1,M0

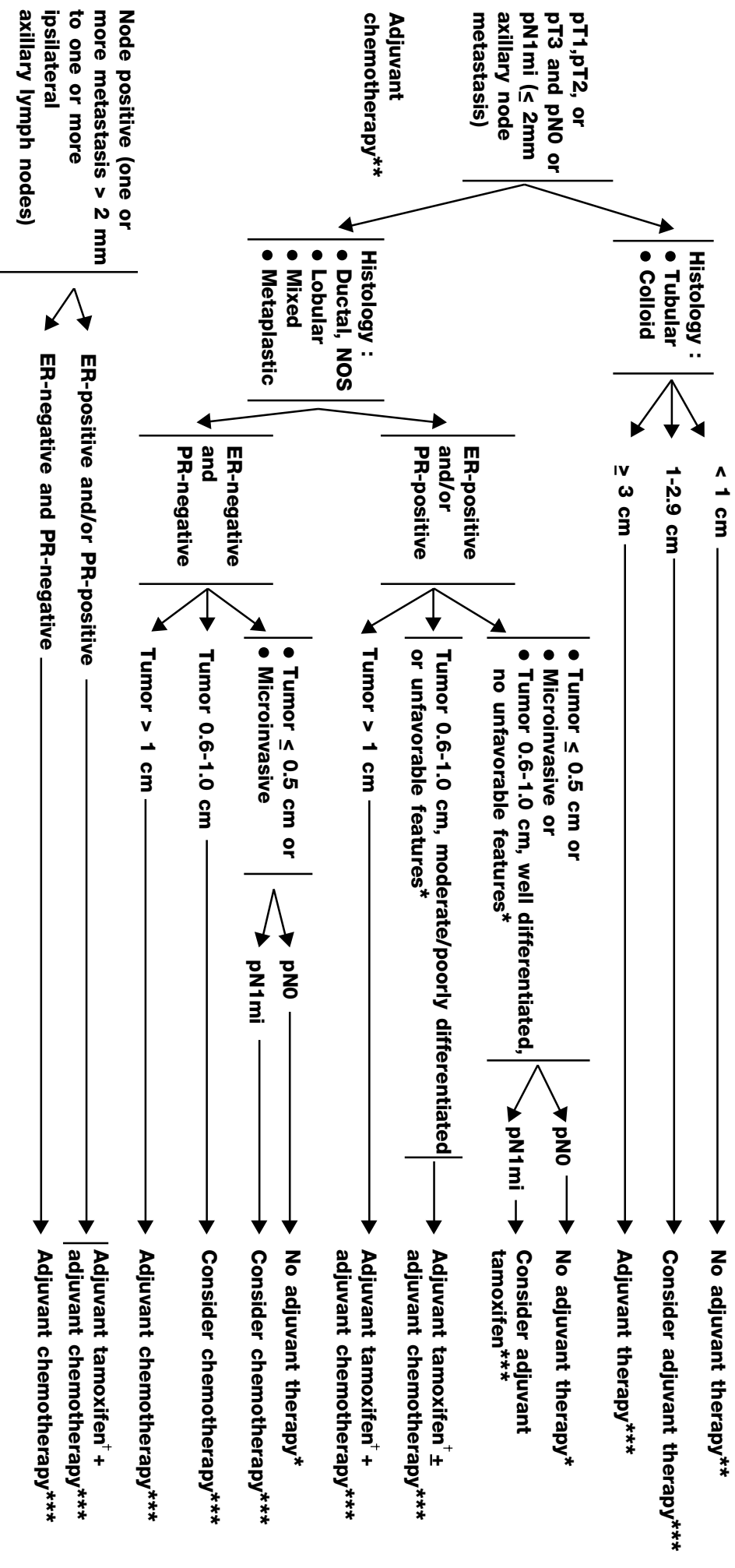


ดูการรักษာ
เสริม (หน้าถัด
ไป)

* ดูแนวทางการรักษาเสริมเต้านมโดยยกเอาผ่าตัด
** อาจพิจารณาให้ทำ bone scan, abdominal CT/US/MRI, chest CT เพื่อตรวจหาระยะของโรคในขั้นถัด

Invasive Breast Cancer

SYSTEMIC ADJUVANT TREATMENT



* Unfavorable features : angiolymphatic invasion, high nuclear grade, high histologic grade, HER-2 overexpression, hormone receptor-negative.

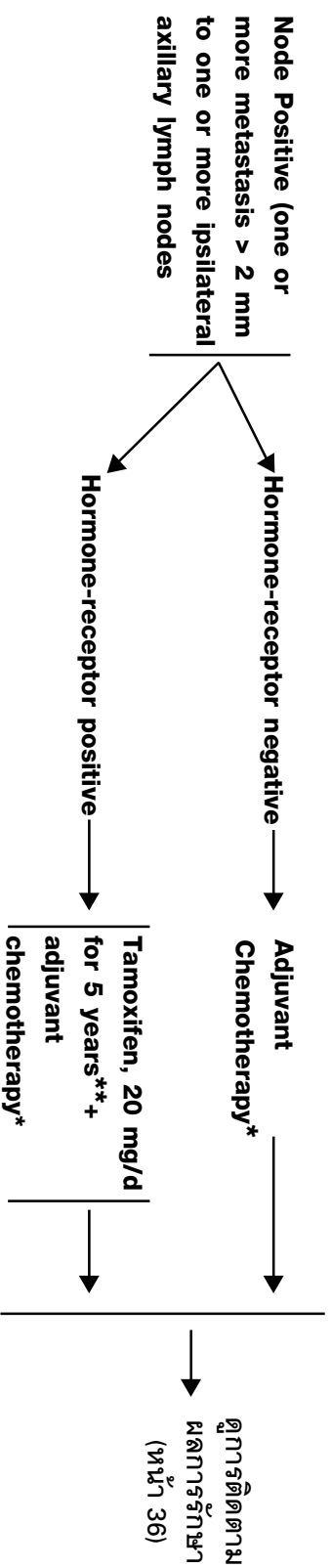
** ถ้า ER+ ควรพิจารณาให้ tamoxifen เพื่อลดโอกาสเสียชีวิตจากการกลับคืนของโรค

*** ดูแนวทางการรักษาด้วยยาฮอร์โมนและยาเคมีบำบัด

+ ผู้ป่วยที่ได้รับ tamoxifen ครบ 5 ปี และหมดประจำเดือนแล้วควรพิจารณาให้การรักษาด้วย letrozole

Invasive Breast Cancer

SYSTEMIC ADJUVANT TREATMENT



* ดูแนวทางทางการรักษาเสริมด้วยยาฮอร์โมนและยาเคมีบำบัด

** ผู้ป่วยที่ได้รับ tamoxifen ครบ 5 ปี และหมดประจำเดือนแล้วควรพิจารณาให้การรักษาต่อด้วย letrozole