

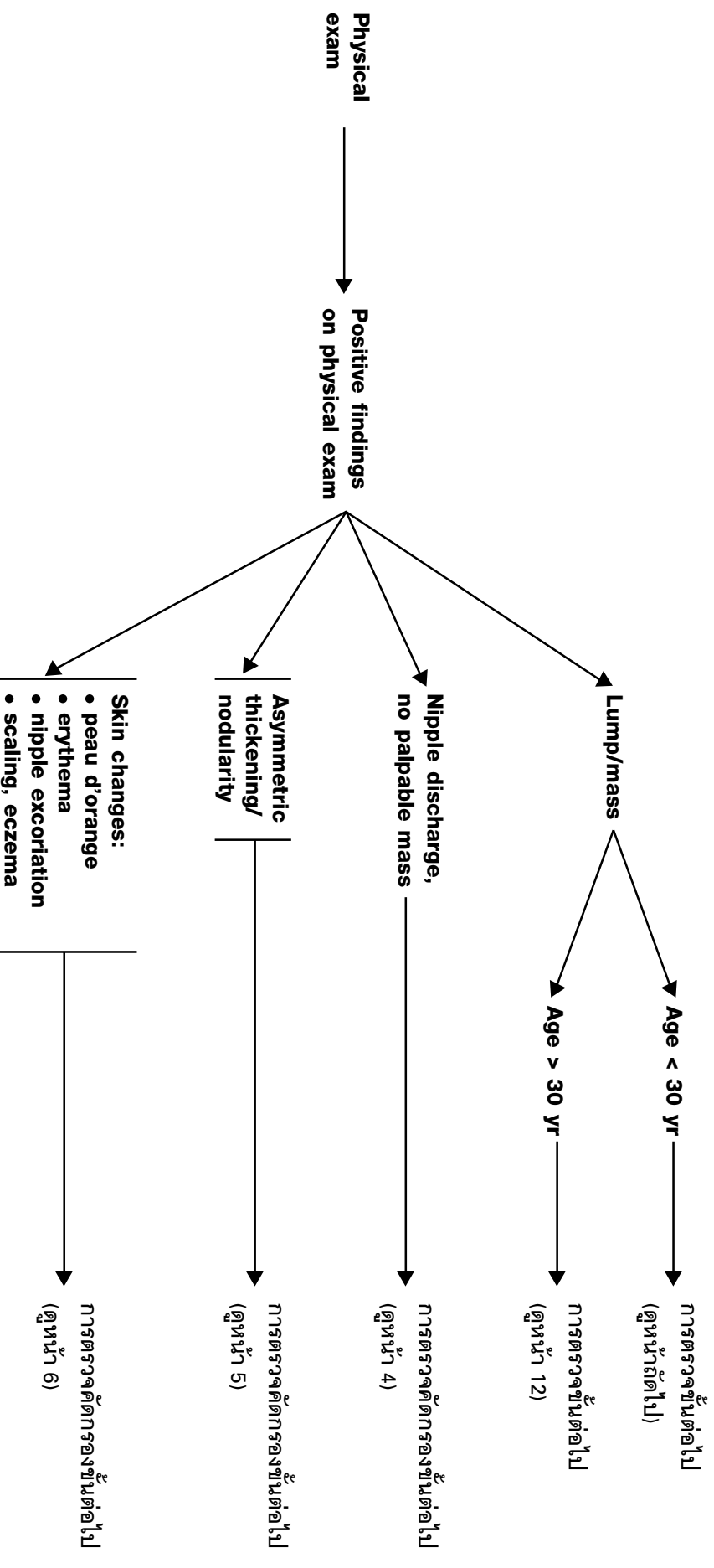
# ແມ່ແບບການສອບຖອນຜິດພາດສຳລັບການສຶບຕໍ່

## ແມ່ແບບສຶບຕໍ່

(ຕາມກຳນົດລະບົບ NCCN V1.2003)

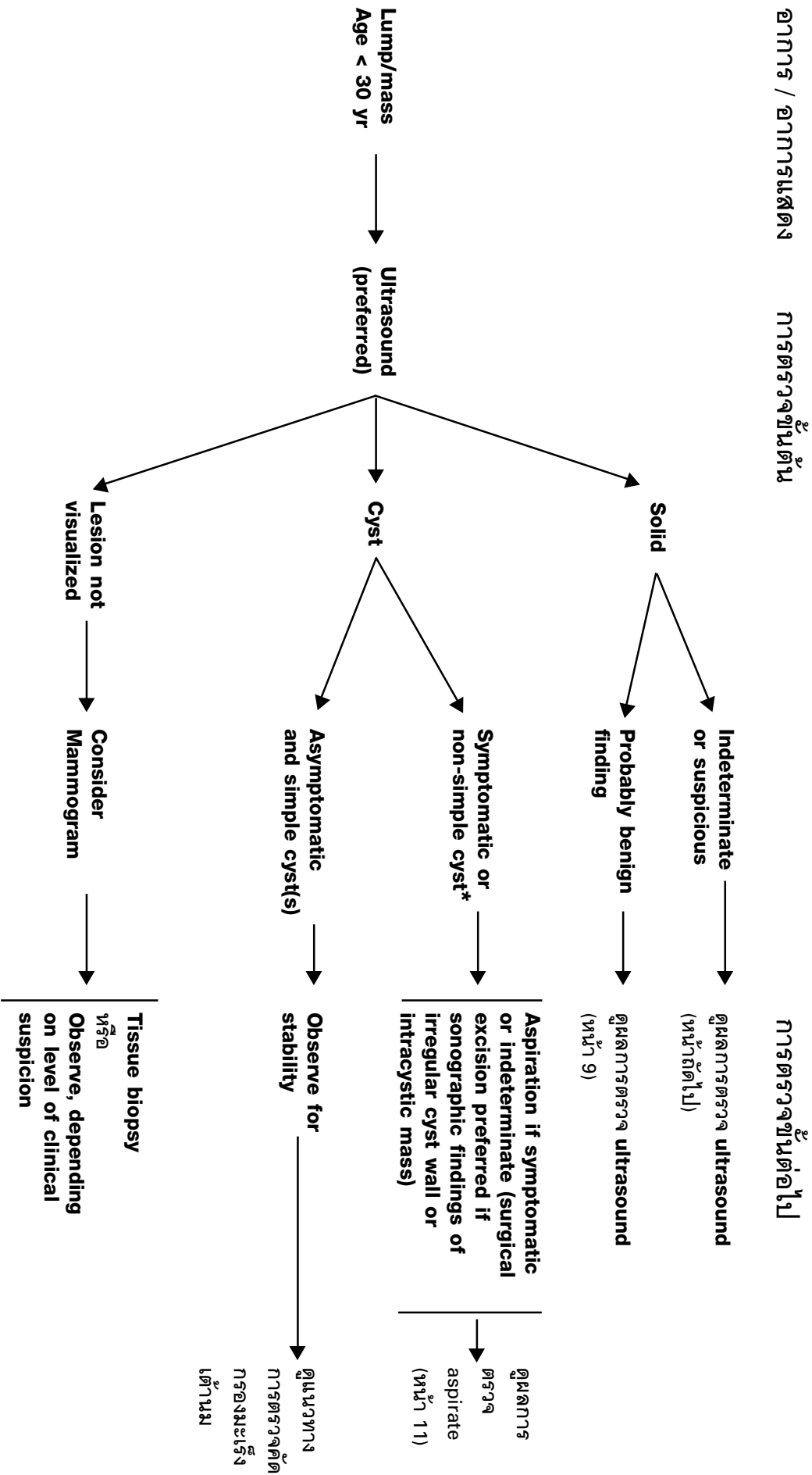
# การตรวจคัดกรองและวินิจฉัยมะเร็งเต้านม

## การตรวจคัดกรองหรืออาการแสดง





## การตรวจคัดกรองและวินิจฉัยมะเร็งเต้านม



\* Round, circumscribed mass containing low level echoes without vascular flow, fulfilling most but not all criteria for simple cyst.

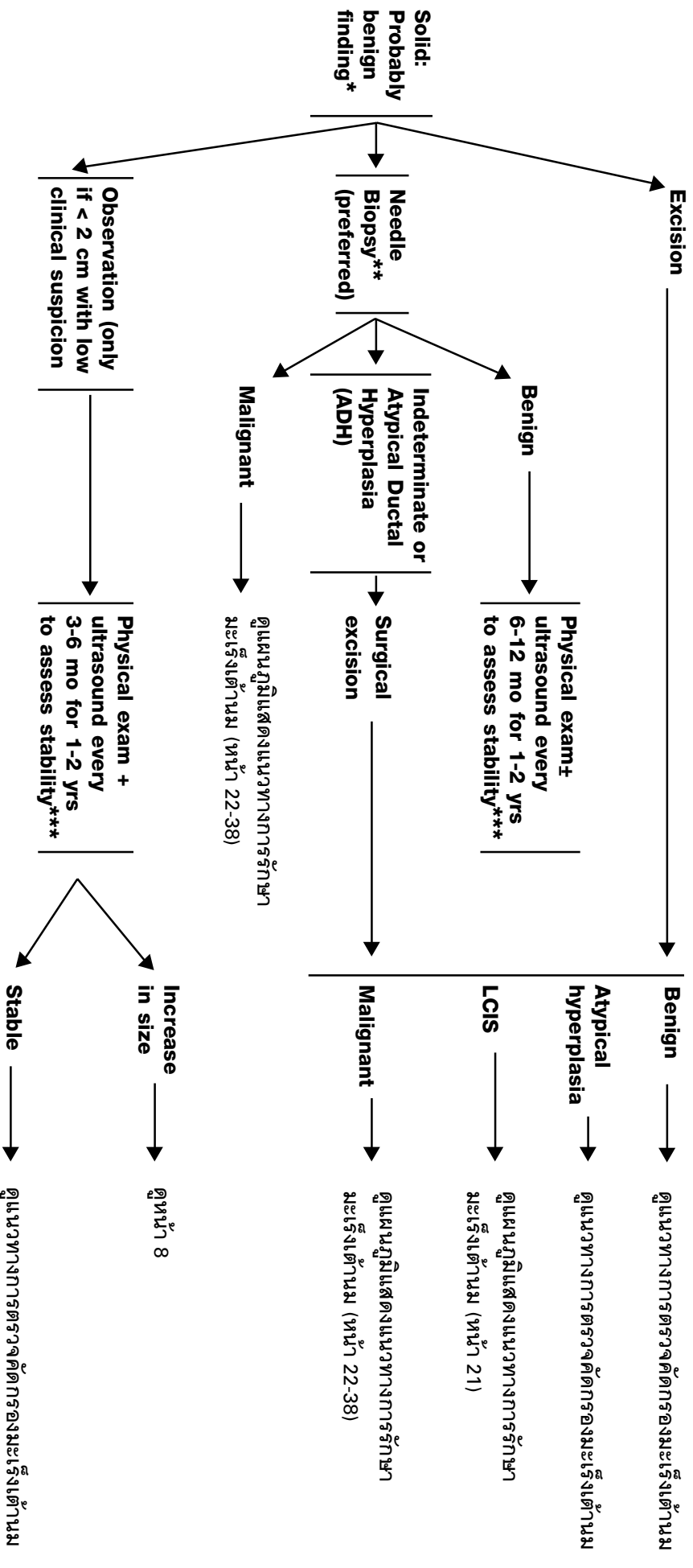


## การตรวจคัดกรองและวินิจฉัยมะเร็งเต้านม

ผลการตรวจ **ultrasound**

การตรวจขั้นต่อไป

**LUMB / MASS**



\* Radiology 1995; 196: 123-124.

\*\* ทำได้ทั้ง FNA และ core biopsy, FNA ต้องอาศัย cytologic expertise

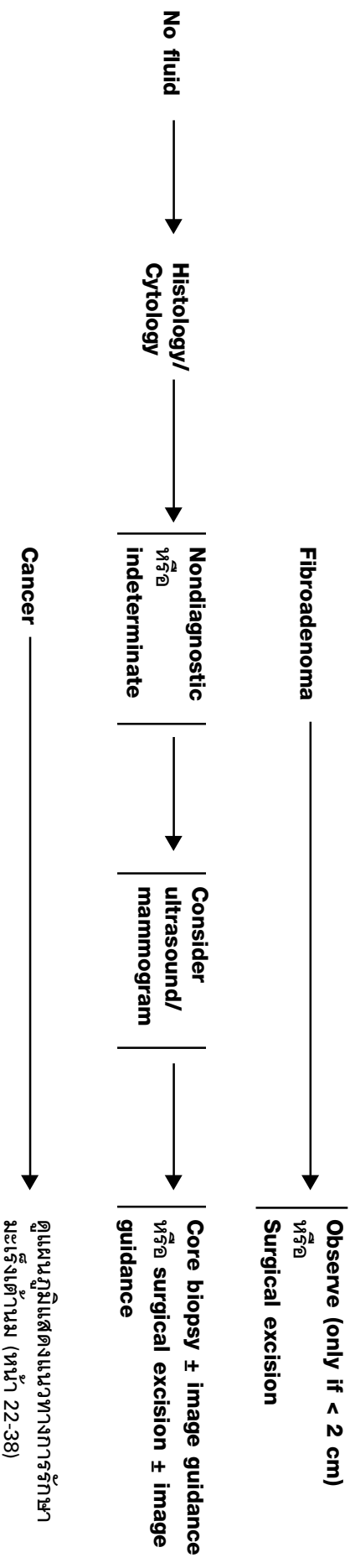
\*\*\* Follow-up may be considered at earlier time interval, if clinically indicated.

## การตรวจคัดกรองและวินิจฉัยมะเร็งเต้านม

ผลการตรวจ aspirate

LUMB / MASS, AGE < 30 YR

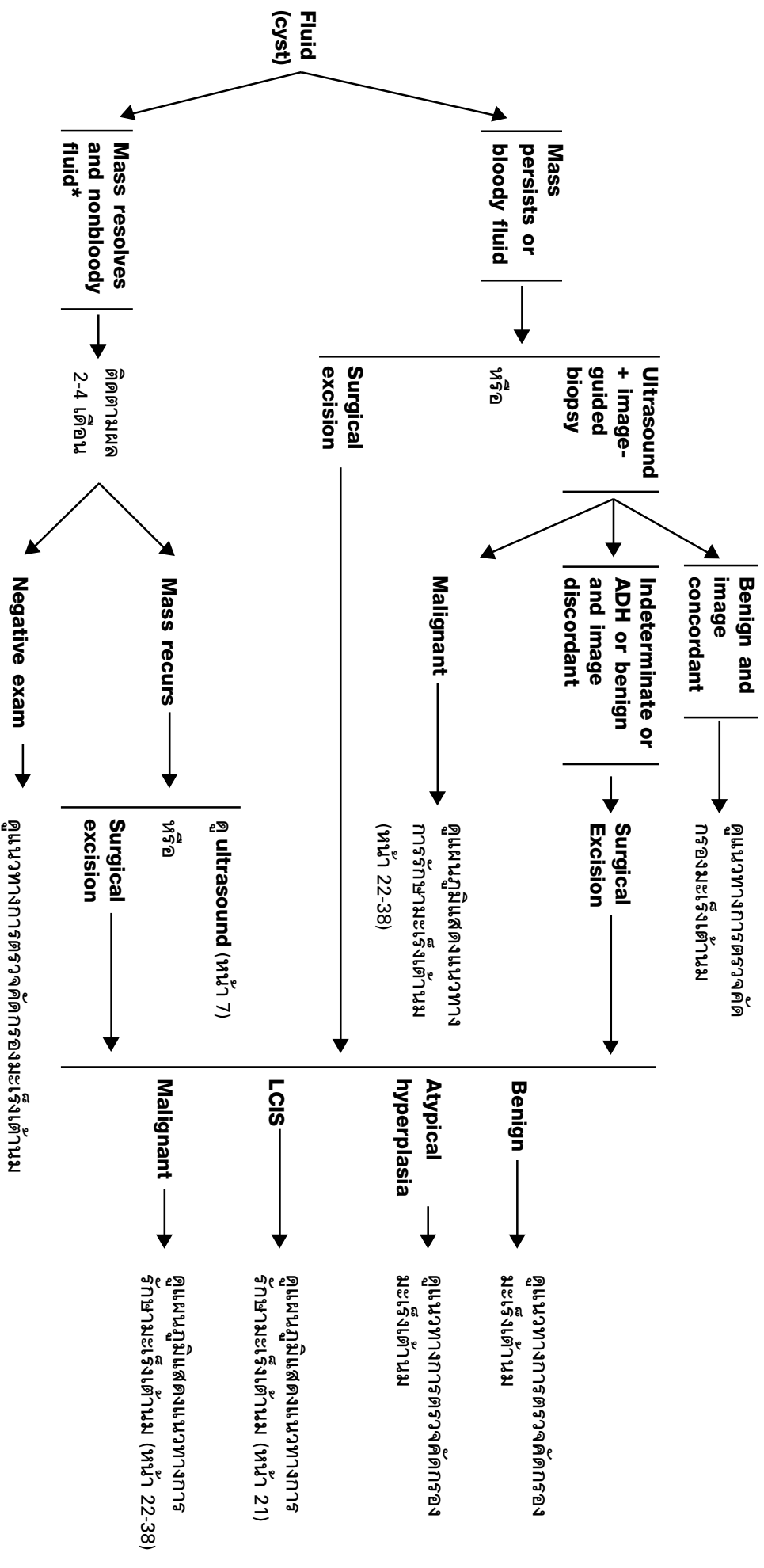
การตรวจชิ้นต่อไป



## การตรวจคัดกรองและวินิจฉัยมะเร็งเต้านม

### การตรวจชิ้นเนื้อไป

ผลการตรวจ **aspirate**  
LUMB / MASS, AGE < 30 YR



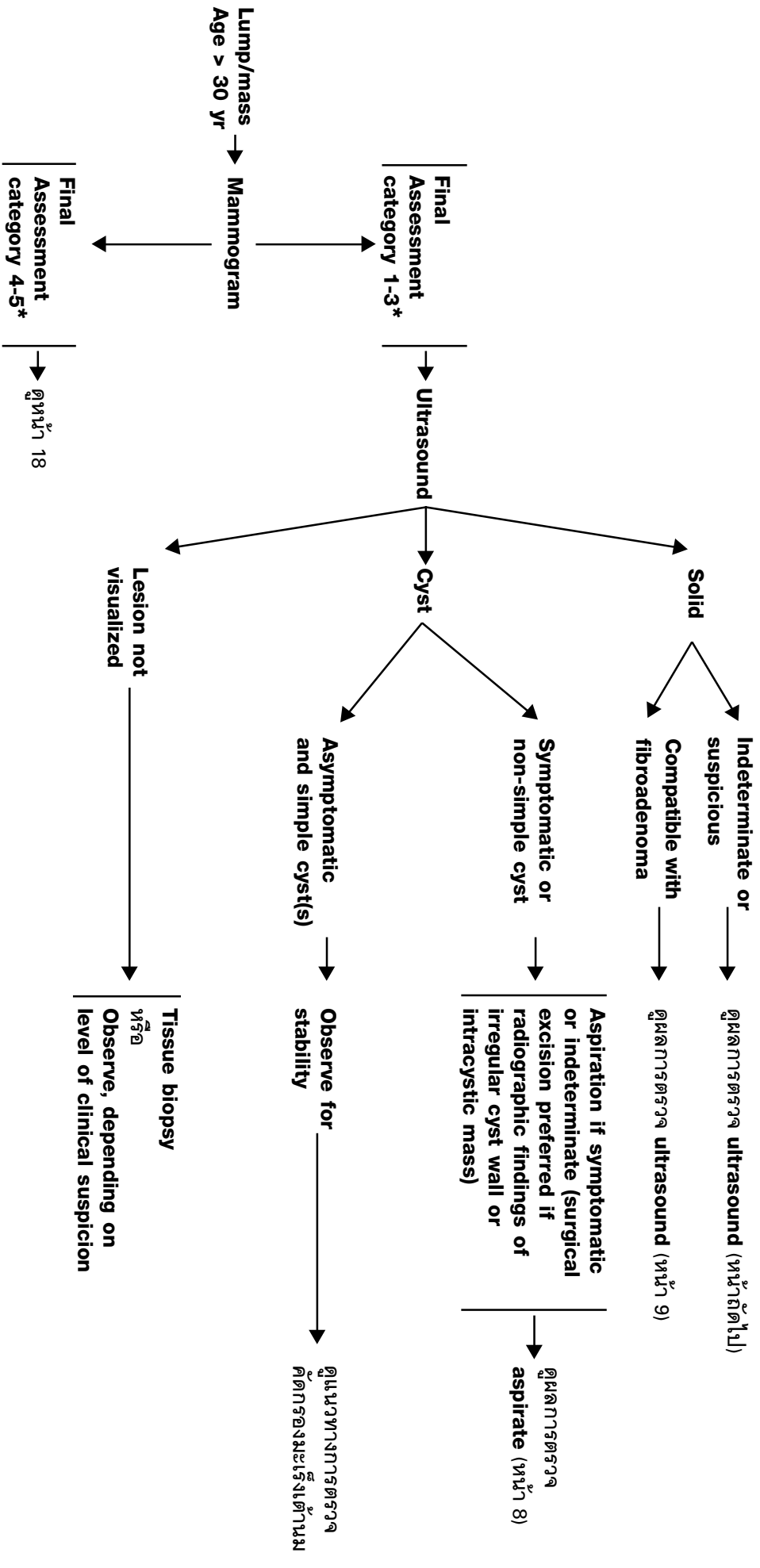
\* ไม่แนะนำให้ส่งตรวจ cytology เป็น routine

# การตรวจคัดกรองและวินิจฉัยมะเร็งเต้านม

อาการ / อาการแสดง

การตรวจขั้นต้น

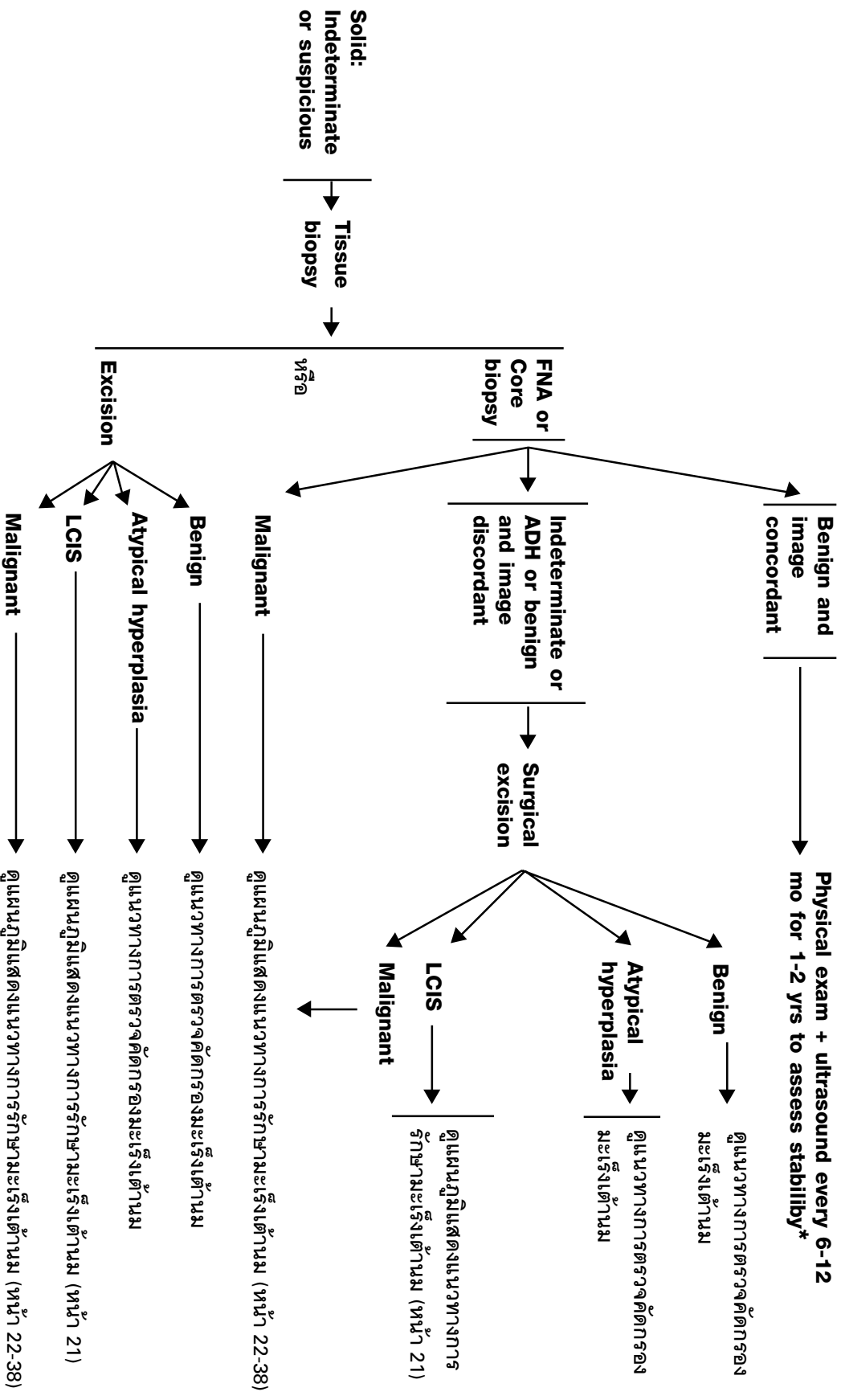
การตรวจขั้นต่อไป



\* ดูแนวทางการตรวจภาพรังสีเต้านม

## การตรวจคัดกรองและวินิจฉัยมะเร็งเต้านม

ผลการตรวจ **ultrasound** การตรวจชิ้นต่อไป

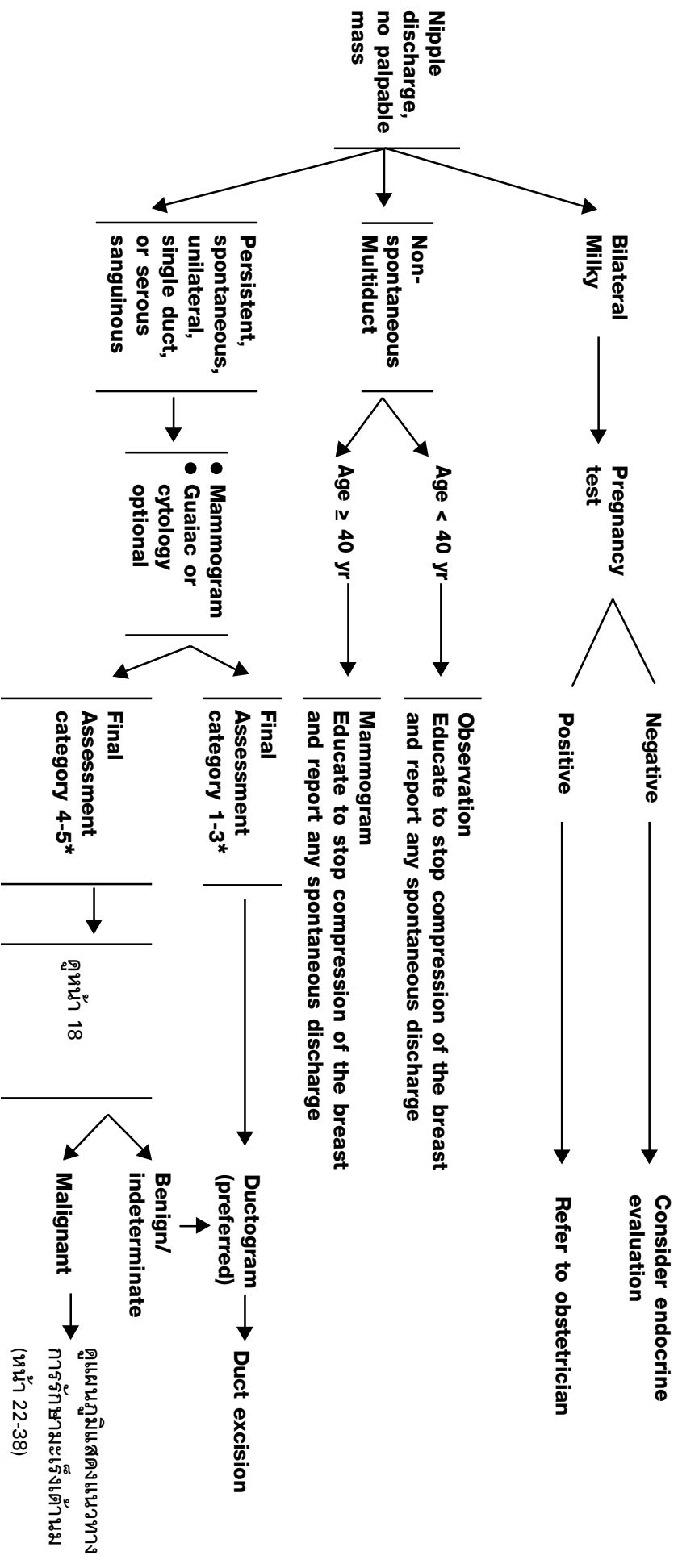


\* Follow-up may be considered at earlier time interval, if clinically indicated

## การตรวจคัดกรองและวินิจฉัยมะเร็งเต้านม

การตรวจคัดกรอง  
หรืออาการแสดง

การตรวจคัดกรองขั้นต้น

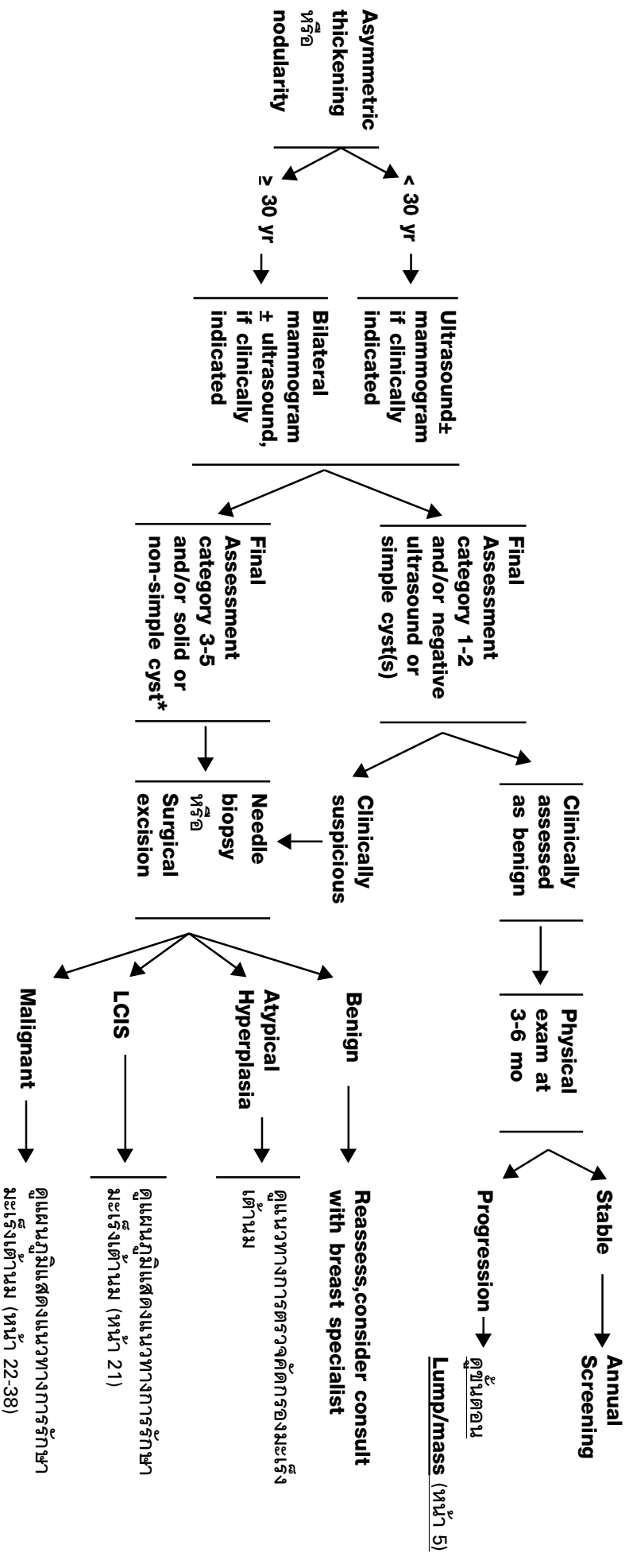


\* คู่มือทางการแพทย์รังสีเต้านม (mammography)

## การตรวจคัดกรองและวินิจฉัยห้อยมะเร็งเต้านม

การตรวจคัดกรอง  
หรืออาการแสดง

การตรวจคัดกรองขั้นต้น

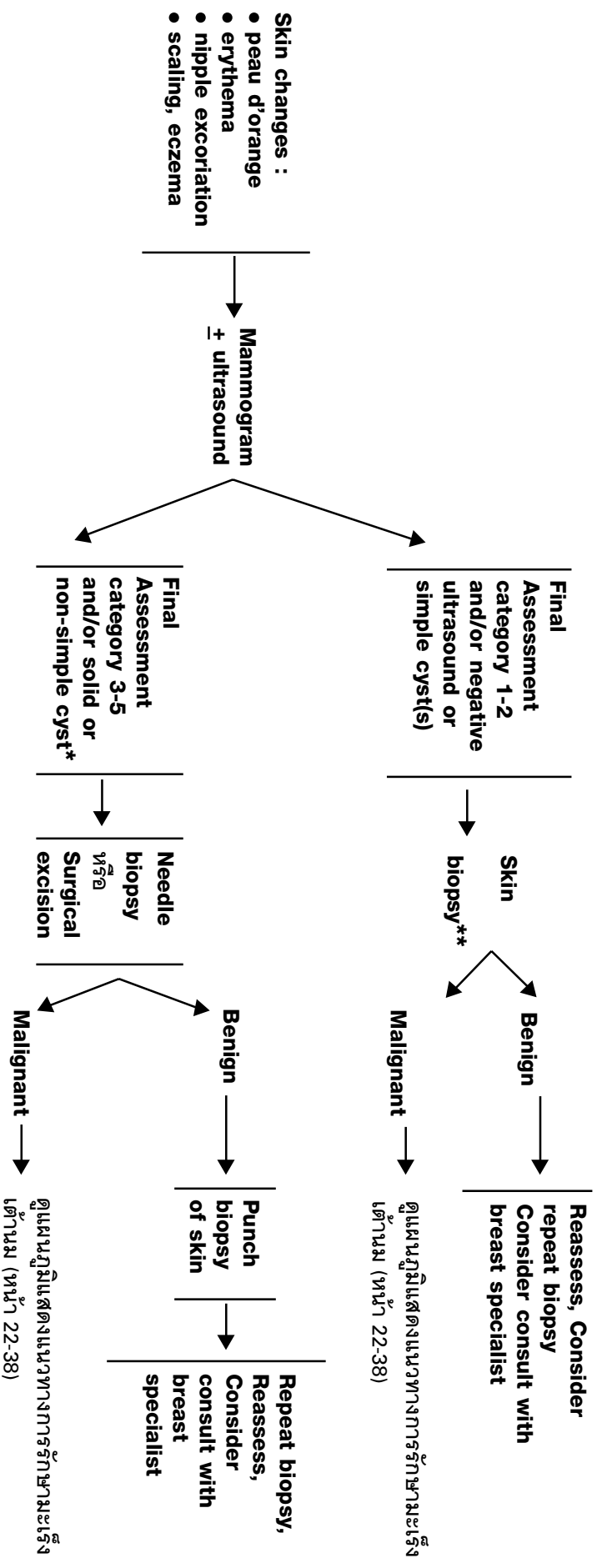


\* Round, circumscribed mass containing low level echoes without vascular flow, fulfilling most but not all criteria for simple cyst.

## การตรวจคัดกรองและวินิจฉัยระยะเริ่มเต้านม

การตรวจคัดกรอง  
หรืออาการแสดง

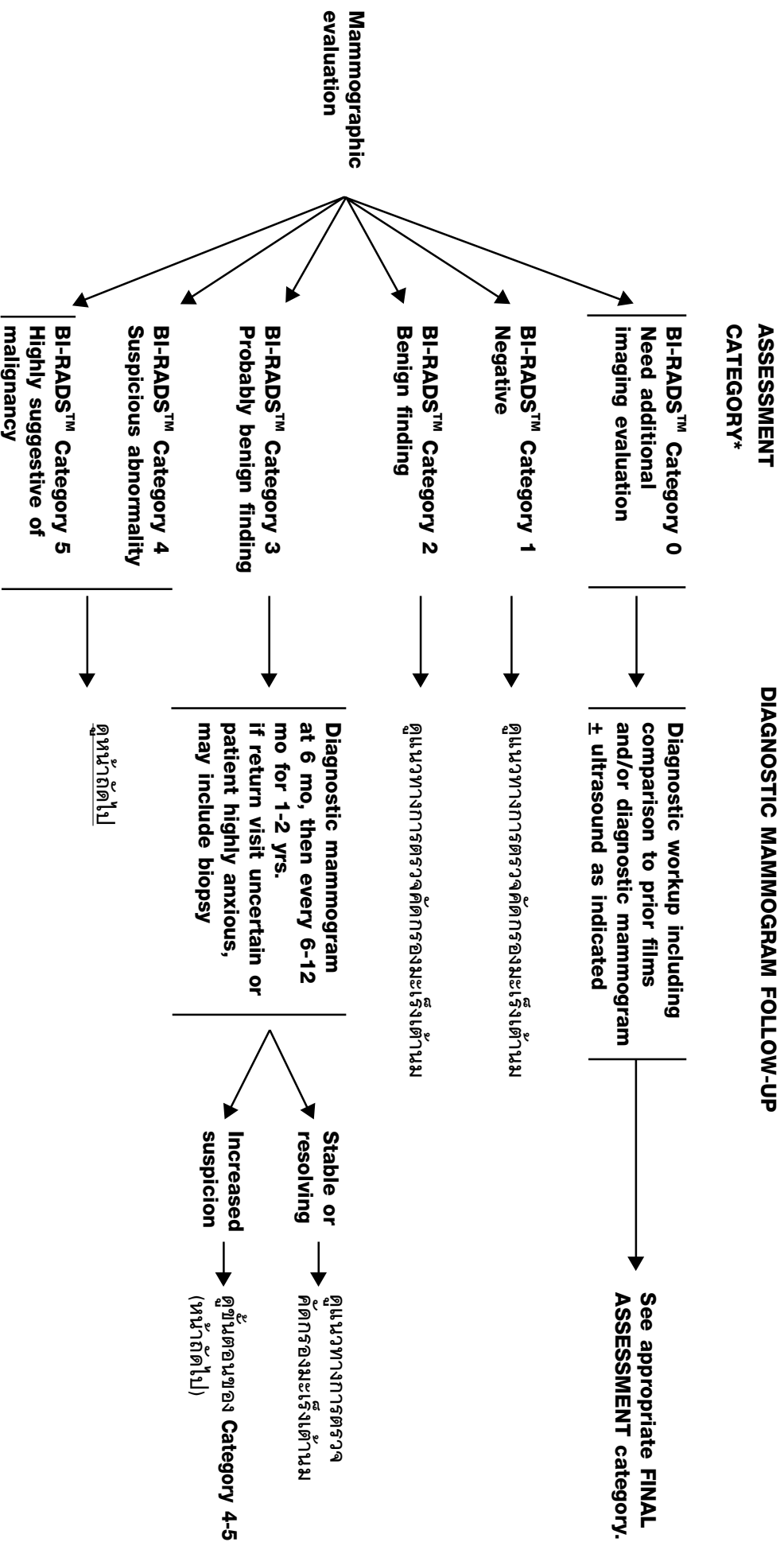
การตรวจคัดกรองขั้นต้น



\* Round, circumscribed mass containing low level echoes without vascular flow, fulfilling most but not all criteria for simple cyst.

\*\* if clinically of low suspicion, a short trial of antibiotics for mastitis may be indicated

## การตรวจคัดกรองและวินิจฉัยมะเร็งเต้านม



\* คู่มือทางการแพทย์ภาพถ่ายรังสีเต้านม (mammography)

